



La fibrobroncoscopia

Francisco P Navarro Reynoso,¹ Irma Flores Colín²

RESUMEN. El descubrimiento de la fibra óptica revolucionó la broncoscopia, tanto diagnóstica como terapéutica. Gustav Killian fue el primero que extrajo un cuerpo extraño de las vías aéreas inferiores con la ayuda de un esofagoscopio Mikulicz-Rosenheim aplicando anestesia, valiéndole así el título de "Padre de la broncoscopia". En 1890, Chevalier Jackson desarrolló un esofagoscopio y diseñó otros instrumentos; en 1904, creó el broncoscopio con una pequeña luz en la punta, después diseñó una fuente de luz adicional y un tubo de drenaje. Gracias al avance de estas técnicas y con el desarrollo y perfeccionamiento de otras, la fibrobroncoscopia se ha convertido en un palmar de opciones para diferentes formas de diagnóstico y tratamiento de la patología broncopulmonar. En el presente artículo se hace énfasis de las técnicas más nuevas con respecto al uso del fibrobroncoscopio.
Palabras clave: Fibrobroncoscopio, aplicaciones, nuevas técnicas.

ABSTRACT. The discovery of optic fiber revolutionized the diagnostic and therapeutic bronchoscopy. Gustav Killian was the first one that could extract a strange body of the inferior airway with the help of an Mikulicz-Rosenheim esophagoscope, applying local anesthesia. This was worth him the title of "Father of the bronchoscopy." In 1890 Chevalier Jackson developed an esophagoscope and designed many instruments. In 1904, Jackson developed the bronchoscopy with a small light in the tip and soon after designed a source of additional light and a drainage tube. Thanks to the advance of these techniques and with the development and improvement of other ones, the fiberoptic bronchoscopy has become very useful to diagnose and treat bronchopulmonar pathology. In this article we pretend to emphasize novel fiberoptic bronchoscopy techniques.
Key words: Fiberoptic bronchoscopy, applications, new techniques.

HISTORIA DE LA FIBROBRONCSCOPIA

Al parecer, es en 1823 cuando Orase Green observa que la laringe es capaz de soportar la presencia de cuerpos extraños al introducir una esponja con nitrato de plata en solución para lograr cauterizar lesiones de laringe y tráquea; después, introdujo un catéter de goma al bronquio aplicando nuevamente nitrato de plata. Presentó su trabajo en 1847 a la Sociedad Quirúrgica de Nueva York.

Joseph O'Dwyer introdujo un tubo para liberar adherencias de la vía aérea inferior causadas por difteria, la cual tenía muchas complicaciones como estenosis en la laringe; asimismo, construyó un tubo de paredes delgadas para ayudarse en la extracción de cuerpos extraños.

En 1885, Kirstein observó el interior de la laringe con el tubo diseñado por O'Dwyer, considerando la introducción de éste en la tráquea como algo peligroso.

En 1897, Gustav Killian en Freiburg, Alemania, investigaba la laringe y tráquea usando un laringoscopio diseñado por Kirstein. En ese mismo año le fue referido un granjero porque se había tragado un hueso de cerdo presentando accesos de tos, disnea y hemoptisis. Utilizó entonces el laringoscopio de Kirstein y logró observar un cuerpo extraño en el bronquio principal derecho, sugiriendo realizar una cirugía, pero no le fue permitida; de esta manera, usó un esofagoscopio Mikulicz-Rosenheim aplicando como anestesia cocaína local, logrando extraer el cuerpo extraño. En 1898 Killian presentó ante el Congreso del Sureste de Alemania de Laringólogos en Heidelberg, tres casos de extracción de cuerpo extraño con el nombre de "broncoscopia directa", sugiriendo la necesidad de que el broncoscopio debería tener un orificio que permitiera el paso del aire al pulmón sano. Iniciando así lo que se ha llamado la "Era de la broncoscopia" y ser conocido como el "Padre de la broncoscopia".

El primer broncoscopio fue hecho por Algernon Coolidge Jr., en mayo de 1898 usando un uretroscopio abierto, un observador y un espejo reflejante, logrando retirar una porción de material duro del bronquio derecho de un paciente.

¹ Neumólogo y Cirujano de Tórax. Director General Adjunto Médico. Miembro de la Academia Nacional de Medicina de México y de la Academia Mexicana de Cirugía.

² Médico adscrito. Servicio de Mujeres del Servicio de Neumología y Cirugía de Tórax.

Hospital General de México, SSA.

Correspondencia y solicitud de sobretiros:

Amsterdam No. 124 3er Piso, Col. Hipódromo Condesa,
CP 6170 México, D.F.

(55) 5211-2350 fax (55) 5211-2353.

En 1890 Chevalier Jackson desarrolló un esofagoscopio con el que retiró una dentadura de la vía aérea. Utilizando una versión más pequeña, retiró una moneda de la vía aérea en un niño, iniciando la broncoscopia en 1889; practicando sus técnicas en esófago y laringe en maniqués, perros y cadáveres; diseñando y construyendo varios instrumentos por sí mismo. Ese mismo año, Jackson se inscribió en la cátedra de laringoscopia en el Colegio Médico del Occidente, Pennsylvania. Para 1904, desarrolla el broncoscopio con una pequeña luz en la punta, después diseñó una fuente de luz adicional y un tubo de drenaje. Al mejorar los instrumentos para retirar cuerpos extraños y disminuir el uso de anestesia general, la mortalidad por el procedimiento disminuyó hasta el 1%.

El Dr. Edwin N. Broyles creó el telescopio óptico delantero y un ángulo de observación que podía favorecer observar los bronquios de los lóbulos superiores e inferiores. El Dr. Paul H. Holinger, incrementó muchas de las técnicas e instrumentación para registrar en una película las imágenes visuales vistas con el endoscopio.

En 1870, John Tyndall describió las propiedades ópticas de la fibra de vidrio, pero hasta 1927 y 1930, Baird JL y Hansell CW utilizaron esta propiedad. En 1930, Lamb H usó las fibras de vidrio en un endoscopio; en 1949, en Argentina, Schieppati, reportó la biopsia por aspiración con aguja fina por broncoscopio rígido; y en 1962, Oho y Wang describieron el uso de la biopsia por aspiración a través de fibrobroncoscopia.

DESCRIPCIÓN

El fibrobroncoscopio o broncoscopio flexible (FBC) está constituido por paquetes de fibras ópticas, un canal longitudinal para facilitar la succión y la toma de biopsias, un mecanismo que permite flexionar la punta con una palanca de control proximal y lentes objetivos en la punta. Tiene en lo que se conoce como la cabeza el control de la succión, pieza ocular con dioptrías que se ajustan y hay un canal donde se aplica la succión, así como otro canal donde puede aplicarse solución o anestésico y es, a su vez, la entrada para los aditamentos broncoscópicos, como cepillo, pinzas de biopsia, catéteres, etcétera.

Está cubierta por un tubo especial de vinil flexible. Su diámetro externo varía de 1.8 mm (ultradelgado) a 6.4 mm (promedio, 6 mm) y el canal de trabajo puede ser de 0.6 a 3.2 mm (promedio, 2 a 2.2 mm) y la longitud del tubo varía de 400 a 600 mm (la mayoría de 550 a 600 mm). El ángulo de movilidad de la punta hacia arriba es de 120 a 180° (promedio, 160 a 180°) y en la parte inferior de 60 a 130° (promedio, 60 a 120°). Las fibras ópticas están dispuestas en el mismo orden, tanto en el extremo proximal como en el distal para lograr la apreciación de imágenes adecuadas.

Las fibras de vidrio a su vez están aisladas por otra cubierta de vidrio especial para mejorar la visión óptica, las fibras más pequeñas proveen mejor resolución, pero las muy finas como las de 8 micras pierden iluminación. Tiene otras fibras de vidrio que transmiten la luz de la fuente de luz externa a la punta del broncoscopio. Todos los componentes del broncoscopio tienen una disposición perpendicular al eje longitudinal del instrumento.

Está diseñado para ser usado por la mano izquierda, misma que tiene el control sobre el puerto de succión y el mecanismo de flexión de la punta, así como el freno que sirve para mantener, en la posición deseada, la punta del FBC durante los procedimientos; la imagen se ajusta con el movimiento de las dioptrias en la cabeza del broncoscopio. Los tipos de broncoscopio son para adultos y niños, los hay convencionales y ultradelgados; de ellos, algunos tienen canal de trabajo y otros no, cada compañía diseña sus broncoscopios (*Figura 1*).

Los aditamentos conocidos para el uso del FBC son: fuentes de luz, cepillos para citología y toma de muestras microbiológicas (cepillo protegido), pinzas de biopsia, catéter de balón, catéteres para braquiterapia, catéter para aplicación de pegamento de fibrina, fibras para láser, pinzas para colocar *stents*, catéteres para crioterapia, electrocauterio, cámaras y videocámaras.

VENTAJAS Y DESVENTAJAS

La ventaja de uso del FBC es que puede ser utilizado en múltiples procedimientos, incluso para la toma de muestras o extracción de cuerpos extraños, hasta la cuarta generación de la división bronquial, dependiendo del diámetro de éste. Las desventajas son la extracción de cuerpos extraños de tamaño moderado a grande, que no es



Figura 1. Broncoscopio flexible actual.

tan adecuada como el broncoscopio rígido. Los instrumentos usados para el broncoscopio rígido son más fuertes que los del flexible y permiten realizar mejor los procedimientos. El control de hemorragia de la vía aérea central es mejor con el broncoscopio rígido; la succión es mejor con éste. El láser con dióxido de carbono debe ser usado sólo con broncoscopio rígido.

INDICACIONES Y CONTRAINDICACIONES

Las indicaciones para realizar una broncoscopia flexible se dividen en procedimientos diagnósticos y terapéuticos.

Indicaciones

- Estudio de tos, sibilancias, estridor y disnea
- Alteraciones radiológicas en tórax
- Neumotórax persistente
- Parálisis diafragmática
- Parálisis de cuerdas vocales y disfonía
- Quemaduras químicas y térmicas del árbol bronquial
- Abscesos pulmonares
- Trauma de tórax
- Broncografía
- Hemoptisis
- Valoración endoscópica para estudios de citología bronquial sospechosos de malignidad
- Infecciones pulmonares (obtener muestras para cultivo)
- Valoración de lesiones cavitadas a nivel pulmonar
- Sospecha de fístulas traqueoesofágicas, broncoesofágicas y mediastinales
- Seguimiento de carcinoma broncogénico
- Carcinoma broncogénico, carcinoma esofágico
- Valoración de metástasis pulmonares
- Sospecha de cuerpos extraños en el árbol traqueobronquial
- Obstrucción bronquial por neoplasias
- Lavados bronquiales en caso de broncolitiasis pulmonar
- Estenosis traqueal y bronquial
- Fístula broncopleural
- Colocación de tubo endotraqueal
- Valoración de la posición del tubo endotraqueal
- Valoración de ruptura traqueal o bronquial
- Valoración posoperatoria de tráquea y bronquios
- Colapso pulmonar inexplicable
- Enfermedad del intersticio pulmonar [lavado broncoalveolar (LBA)]
- Valoración de derrame pleural

Indicaciones terapéuticas

Cada vez son más, y se han desarrollado nuevos métodos y técnicas diagnósticas que confirman la ventaja de

la broncoscopia flexible de la rígida, en varios aspectos. Estas indicaciones son:

- Lavado bronquial (broncolitiasis, asma, bronquiectasias infectadas, supuración pulmonar y fibrosis quística)
- Retiro de tejido necrótico de vía aérea
- Control de hemoptisis. Colocación de catéter de Fogarty o aplicación de fármacos, pegamento de fibrina y colocación de clips de arterias sangrantes intrabronquiales
- Retiro de cuerpos extraños
- Retiro de restos de tumor endobronquial
- Aplicación de braquiterapia
- Terapia fotodinámica
- Uso de electrocauterio para resección de lesiones endobronquiales
- Retiro de material protésico: *stent*, taponamiento bronquial
- Resección de tumores benignos y malignos endobronquiales por láser
- Crioterapia
- Liberación de adherencia traqueal o bronquial
- Lavado bronquial o LBA
- Aspiración de quistes bronquiales, abscesos pulmonares o mediastinales
- Sellado de fístulas broncopleurales (neumotórax persistente)
- Colapso pulmonar en cirugía de reducción de volumen por técnica broncoscópica
- Inyección intralesional
- Trauma torácico
- Intubación de vía aérea difícil
- Mantenimiento de vía aérea

Contraindicaciones

La mayoría son relativas, dependen de la situación clínica y el riesgo-beneficio para la realización del procedimiento.

Se consideran contraindicaciones las siguientes:

- Hipoxemia durante el procedimiento
- Necesidad de broncoscopia rígida
- Cuello inestable
- Anquilosis severa de columna cervical
- Restricción de la unión temporomandibular

Contraindicaciones relativas

- Arritmia grave
- Estado cardiopulmonar inestable
- Hipoxemia refractaria
- Trastornos de la coagulación

Factores asociados que pueden aumentar las complicaciones

- Poca cooperación del paciente
- Infarto reciente o angina inestable
- Crisis de asma
- Hipoxemia moderada a severa
- Hiper carbía
- Uremia
- Hipertensión arterial pulmonar
- Absceso pulmonar
- Inmunosupresión
- Obstrucción de vena cava superior
- Debilidad por edad o desnutrición
- Trombocitopenia (plaquetas menores a 20,000)

También existen contraindicaciones que dependen del tipo de procedimiento que se realice, entre las principales se encuentran las relacionadas con el uso de láser que pueden aplicarse a la crioterapia y el electrocauterio.

Contraindicaciones para uso de láser

- Compresión extrínseca del árbol bronquial
- Lesión endobronquial muy cercana a los vasos pulmonares, esófago y mediastino
- Procedimiento de elección quirúrgico
- Mal pronóstico de vida a corto tiempo
- Contraindicaciones para sedación o anestesia general
- Trastornos de coagulación
- Obstrucción total de lóbulo o segmento bronquial por más de cuatro a seis semanas

VÍAS DE ACCESO DEL BRONCOSCOPIO FLEXIBLE AL ÁRBOL BRONQUIAL

Las vías de acceso del broncoscopio flexible son: nasal, oral, por tubo de traqueostomía o tubo endotraqueal. La anestesia puede ser local, o bien local más sedación y anestesia general.

CONSIDERACIONES TÉCNICAS

La posición del paciente puede ser en decúbito dorsal o incluso en posición de sentado, lo que puede ser factible debido a la maniobrabilidad del equipo. La posición del broncoscopista también varía de acuerdo con la posición del paciente, su entrenamiento y habilidad.

El personal requerido para realizar una fibrobroncoscopia es el broncoscopista, ayudante, enfermera o personal entrenado con conocimiento básico del procedimiento que ayude a la preparación de los instrumentos que se requieran durante el estudio (para nosotros es preferible

el apoyo de un anestesiólogo). El procedimiento debe realizarse en una sala de quirófanos de ser posible con equipo de anestesia y monitoreo cardiovascular (*Figura 2*). Las características del árbol bronquial que deben valorarse durante la broncoscopia son: distribución anatómica, contenido en los bronquios (sangre, material purulento y aire), coloración y superficie de la mucosa y vascularidad de la mucosa; vasos linfáticos, integridad de mucosa y pared bronquial, compresión extrínseca de la pared bronquial, tumores intraluminales, infiltración de la mucosa, pared bronquial engrosada, destrucción de capas de la mucosa e infiltración parabrónquial.

La broncoscopia flexible permite visualizar adecuadamente las lesiones endobronquiales clasificadas como centrales y periféricas con base en los hallazgos endoscópicos (*Figura 3*). Se dice que las lesiones son centrales cuando:

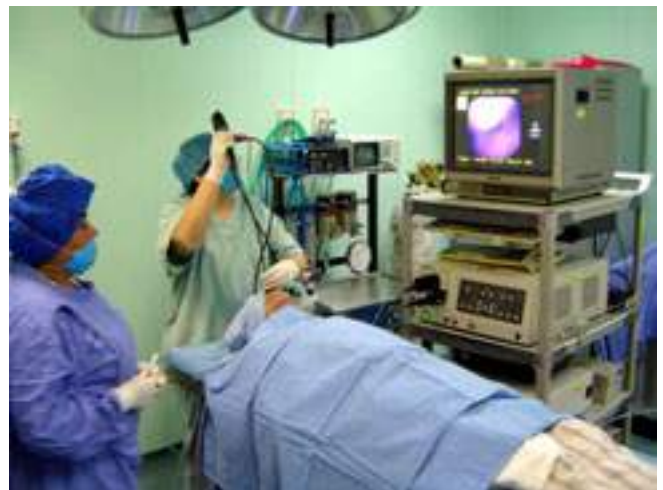

Figura 2. Broncoscopia flexible con ayuda de imagen de video.

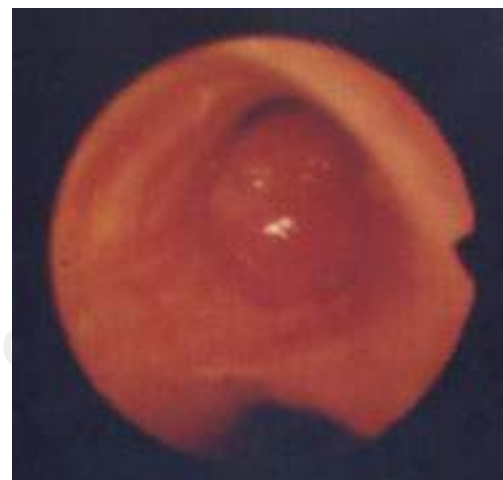


Figura 3. Tumor endobronquial de estirpe carcinóide.

- Hay tumor visible endoscópicamente, tejido necrótico o exofítico que causa estenosis parcial o completa de bronquios segmentarios o lobares (signos directos de tumor)
- Irregularidad de la mucosa o descoloración, hipervascularidad, edema y engrosamiento local (signos indirectos de tumor)
- Compresión extrínseca de bronquios lobares, segmentarios y subsegmentarios (signos indirectos de tumor)

Por su parte, las lesiones periféricas no son observadas broncoscópicamente.

En adultos y niños con lupus eritematoso sistémico ocurre hemorragia alveolar menor al 6%, con mortalidad de 50% secundaria a insuficiencia respiratoria. A través del broncoscopio puede observarse una discreta hemorragia en la mucosa bronquial (William E. Novotny).

ANESTESIA PARA EL PROCEDIMIENTO

Desde que en 1968 se inició la broncoscopia flexible se han utilizado varios fármacos para la premedicación. Los sedantes aumentan la tolerancia al procedimiento, la codeína suprime el reflejo tusígeno y permite mejor tolerancia al estudio y uso de anestesia local; también se ha usado ipratropio antes del procedimiento broncoscópico para disminuir el riesgo de broncoconstricción, así como reducción de las secreciones bronquiales; la atropina puede prevenir reacciones vasovagales con sus consecuentes trastornos del ritmo (*Figura 4*).

En el estudio de Korteweg se comparó el uso de estos diferentes agentes, excluyendo pacientes con hemotisis severa, inestabilidad hemodinámica y respiratoria, ECOG ≥ 2 (Eastern Cooperative Oncology Group), pacientes que

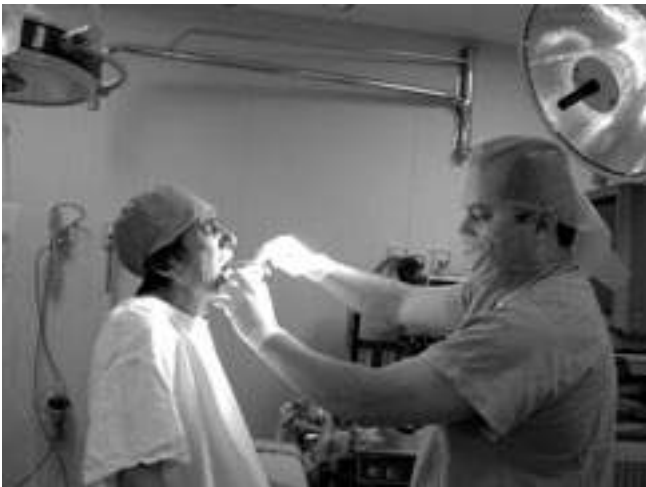

Figura 4. Anestesia local para la realización de una broncoscopia.

requerían broncoscopia terapéutica por broncoscopia rígida. El procedimiento consistió en revisar el árbol bronquial solamente o con procedimientos, como lavado, cepillado y biopsia. El estudio se realizó en dos tiempos: Uno, la premedicación en un grupo aleatorio recibió 0.5 mg de atropina IM y 20 mg de codeína V.O (grupo A), el otro grupo recibió MNB con ipratropio (grupo B); en el segundo tiempo del estudio se dio codeína (grupo C), o bien ninguna premedicación (grupo D). Para el procedimiento se anestesió localmente con 10 mL de tetracaína al 0.5%, si durante el procedimiento presentaba tos se aplicaba más tetracaína intrabronquial, cuantificando la dosis utilizada. Inmediatamente después de FBC se valoró con una escala análoga visual (VAS) semicuantitativa sobre las secreciones y severidad de tos (VAS, de 0-10; 0 = no secreción, no tos y 10 = severa secreción y tos), y se repitió a los 15 minutos. Se evaluaron 247 pacientes: grupo A, 48; grupo B, 50; grupo C, 76 y grupo D, 84.

Se realizó un análisis multivariado donde el bienestar de la FBC fue significativo ($p = 0.001$), los pacientes que no fumaban presentaron menor tos ($p = 0.020$). Los pacientes con codeína sola y codeína-atropina presentaron menor tos ($p = 0.044$ y $p = 0.50$, respectivamente). En el presente estudio la diferencia entre dosis de tetracaína no influyó en la reducción de tos, según la valoración del VAS. En conclusión, la codeína mostró un efecto benéfico cuando se usó como premedicación, suprimiendo el reflejo de tos. De la misma forma, también puede ser realizado sin premedicación, no hubo complicaciones.

Se realizó un estudio con la aplicación de un cuestionario sobre una escala análoga visual inmediatamente antes de la FBC al broncoscopista y al paciente para evaluar la capacidad del primero y percibir la severidad de los síntomas (ansiedad antes del estudio y bienestar durante él) durante la realización de ésta. El grupo que se premedicó con loracepam o midazolam tuvo niveles más altos de molestias con respecto a quienes no recibieron premedicación.

BRONCOSCOPIA AUTOFLUORESCENTE

La broncoscopia autofluorescente (AF) ha mejorado la detección temprana del carcinoma broncogénico, consiste en el uso de una fuente de luz especial que genera luz monocromática de 442 nm y un sistema de cámara digital más poderosa que las cámaras endoscópicas; se ha reportado que del 20 a 50% de las lesiones sospechosas por este método son falsos positivos valorados por biopsia.

Se consideran cuatro tipos de lesiones en la valoración por este método: a) lesiones clase 1, son de apariencia normal; b) lesiones clase 2, son las alteraciones inflamatorias y granulomatosas, metaplasia o displasia,

además de cicatrices que pueden confundirse con lesiones neoplásicas; c) lesiones clase 3, a simple vista son pequeñas, sugieren malignidad, lo cual puede favorecer la toma de biopsias innecesarias y aumentar el riesgo del procedimiento, y d) lesiones clase 4, se refiere al tumor visible. El diagnóstico a través de este método se obtiene en 69% de los casos, el tiempo para realizar los estudios con AF es de 7.4 min (con rango de 4.3 a 11 min). Si la AF se apoya del ultrasonido endoscópico (EBUS) se puede mejorar el porcentaje con que se obtiene el diagnóstico.

La broncoscopia convencional (luz blanca) utilizada en conjunto con la autofluorescencia ayuda a localizar neoplasias intraepiteliales a nivel bronquial. De hecho, el broncoscopio por autofluorescencia (AB) es un estándar de oro en la detección de lesiones premalignas y cáncer pulmonar en estadios tempranos; aunque lesiones inflamatorias y anomalías angiogénicas también pueden ser detectados por este método (no se ha descrito cómo se observan las lesiones benignas). En las lesiones observadas bajo fluorescencia el tejido bronquial es de color verde, pero las lesiones sospechosas se observan en café o rojizo-café, una disminución progresiva de la fluorescencia correlaciona con el grado de lesión.

La hiperplasia, metaplasia y displasia pueden observarse en lipomas, mioblastomas y hamartomas. En el caso de los lipomas la fluorescencia es púrpura, probablemente por la vascularización del estroma. Los lipomas endobronquiales pueden causar atelectasia, neumonitis recurrente y consolidación; por tanto, el tratamiento es resección con pinzas de biopsia, láser Nd:YAG y pinzas electroquirúrgicas.

ULTRASONIDO ENDOSCÓPICO

El EBUS se utiliza para guiar la toma de biopsias, ya que permite localizar lesiones y valorar estructuras que están en contacto con el sitio donde realizar biopsia o procedimiento terapéutico. Se ha obtenido el diagnóstico a través de este procedimiento en 97% de lesiones malignas y el 92% de lesiones benignas; en comparación con la AF, que en las lesiones malignas ayudó a su diagnóstico en 69% y lesiones benignas en 55%. En este caso el EBUS se utilizó en lesiones clase 2 y 3 para realizar biopsias; las lesiones por EBUS se clasificaron como benignas (aparición normal) y malignas (pared engrosada, destrucción de capas e infiltración parabronquial). Se obtuvo una $p > 0.001$ al comparar ambos grupos de estudio.

El tiempo para realizar los estudios con EBUS es de 6.3 min (rango de 3.1-14.4 min). La toma de biopsias por FBC y EBUS disminuye el número de biopsias tomadas porque el EBUS tiene el beneficio de determinar penetra-

ción del tumor, así como las complicaciones; además, también es una ayuda cuando se desea aplicar braquiterapia o terapia fotodinámica.

El ultrasonido endobronquial (1990) es una técnica que encuentra cada vez más aceptación entre los broncoscopistas, sobre todo en patologías mediastinales y carcinoma broncogénico; también puede ser usado como procedimiento terapéutico adjunto con la fibrobroncoscopia convencional. En los casos de estenosis bronquial, donde sólo por vía endoscópica se puede valorar la obstrucción en la porción más proximal, pero más allá no es posible hacerlo, así el EBUS es un complemento diagnóstico y terapéutico que puede valorar la extensión de la estenosis, algo parecido a la valoración por broncoscopio virtual, ya que este ultrasonido nos da una imagen en un radio de 360°. También puede usarse como ayuda en la braquiterapia, resección láser porque ayuda a tener una mejor intervención terapéutica.

CIRUGÍA DE REDUCCIÓN DE VOLUMEN POR BRONCOSCOPIA

Se pueden colocar válvulas intrabronquiales para causar atelectasia y reducción de volumen pulmonar en los casos de enfisema pulmonar, en el estudio de Fann tuvieron eficacia en 90%, pero con un porcentaje de complicaciones como absceso o neumonía en el sitio distal al bronquio obstruido en el 19% y cambios inflamatorios leves en el 11%. Los beneficios obtenidos con estos procedimientos son mejoría del VEF₁, restauración de función muscular y diafragmática, mejoría de disnea y tolerancia para caminar, aumento del retroceso elástico pulmonar en caso de cirugía de reducción de volumen. La colocación de los dispositivos requiere anestesia tópica y sedación, reduciendo la morbilidad y los costos. La válvula usada tiene fácil acceso a la vía aérea, adecuado sellado bronquial con prevención del flujo inspiratorio y obstrucción en la vía aérea.

La válvula utilizada se compone de cuatro partes: válvula unidireccional, sello, válvula protectora y contenedor. La válvula unidireccional es de silicón sumergible montada en una válvula protectora de nitinol y sello interior, previene la compresión del sello por la pared bronquial; el sello funciona como barrera protectora entre la válvula y la pared bronquial; el contenedor es una malla tubular autoexpandible hecha de nitinol fijado a la parte distal del sello, cuando el dispositivo se libera en la luz bronquial, el contenedor se expande al contacto con la pared bronquial, la punta proximal del contenedor tiene algunas rugosidades para resistir la migración de la válvula. Las medidas de estos dispositivos son 4.0 a 5.5 mm, 5.0 a 7.0 mm y 6.5 a 8.5 mm. El dispositivo de la válvula es comprimido dentro del catéter flexible de 8 fr,

construido de acero flexible y un polímero. El catéter está colocado sobre una guía metálica de 0.035" a través del lumen.

TERAPIA FOTODINÁMICA

En casos de cáncer broncogénico en estadio avanzado con tumor intrabronquial o metástasis intrabronquiales, el uso de broncoscopio flexible para el manejo de terapia fotodinámica (PDT) ha sido eficaz. También se ha realizado procedimiento similar con láser Nd:YAG (neodimio: itrio, aluminio y granate), crioterapia, ablación con radiofrecuencia, electrocauterio y braquiterapia.

La mayoría de los estudios han reportado el procedimiento con anestesia general y uso del broncoscopio rígido, realizándolo con la aplicación de una infusión de Photofrin (Sanofi Pharmaceuticals) 2 mg/kg, como agente fotosensibilizante (PORFIMER SODIUM); después se aplica iluminación de la mucosa bronquial a las 48-72 h con una luz láser roja de 630 nm de longitud de onda y un poder de 400 mW/cm, liberado en 500-750 seg con una energía total liberada de 200-300 J (8-32 min) por una fibra difusa de luz en forma cilíndrica, que se introduce a través del canal de trabajo del broncoscopio flexible; en ese momento, se retiran los restos y a las 48 h se repite la FBC para retirar detritus y tejido necrótico. En caso de que la reducción de luz bronquial sea secundaria a compresión extrínseca, deben utilizarse los *stent*. En el estudio de Ernst se realizó hasta tres veces el mismo procedimiento si se seguía observando el tumor endobronquial. Las complicaciones observadas son: sangrado, neumonía, atelectasia, SIRA y estenosis.

USO DE TAPÓN DE SILICÓN PARA OCLUSIÓN BRONQUIAL TEMPORAL

Se han usado varios métodos para ocluir distalmente bronquios por fístulas y neumotórax persistente con fugas aéreas importantes a pesar del manejo adecuado de la sonda pleural; en otros casos, se ha usado en el empiema con fístula bronquial, hemoneumotórax traumático y fístula bronquial posquirúrgica.

Yoichi Watanabe desarrolló en 1991 un tapón de silicón Endobronquial Watanabe Spigot (EWS) (Novatech, Grasse, France). El método consiste en introducir un catéter balón (Escort li Double Lumen Extraction Ballons, 12 mm de diámetro, Cook, NC, USA) a través del canal de trabajo del broncoscopio flexible bajo anestesia local en un bronquio lobar por 20-30 seg, inflar el balón y si la fuga de aire se detiene, se ha localizado el segmento lobar donde puede estar distalmente la fístula; después se realiza en bronquios segmentarios y sub-

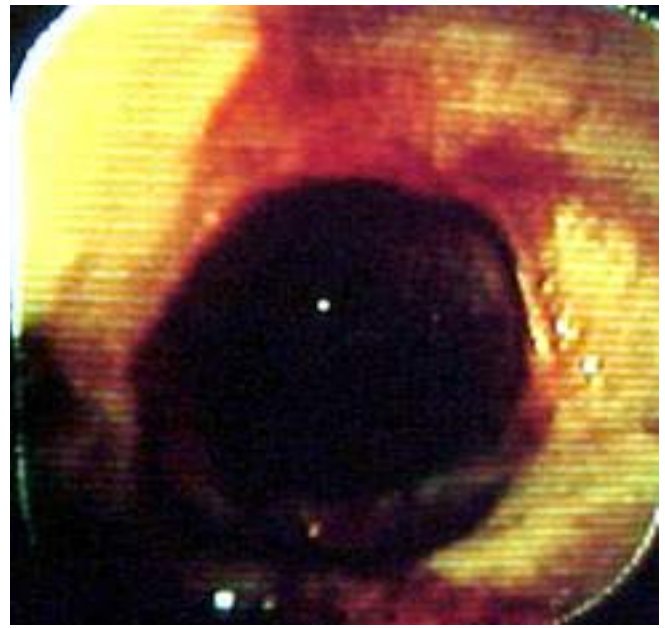
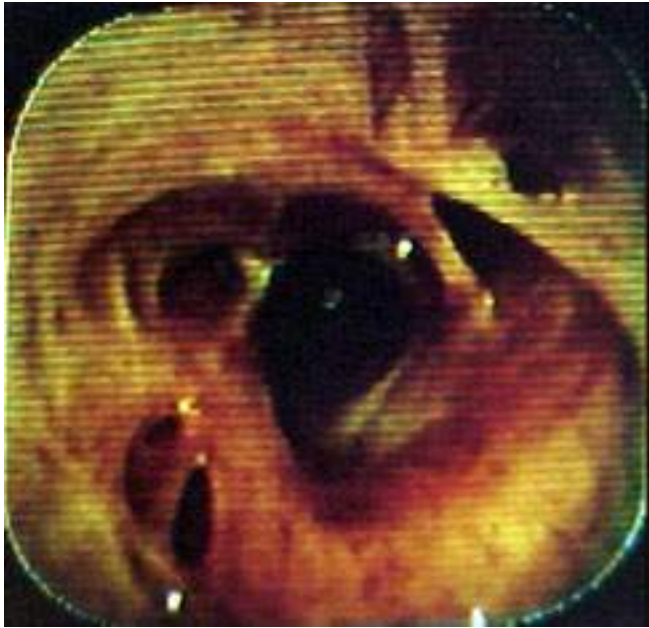
segmentarios de ese lóbulo hasta localizar el segmento afectado, y en caso de ser varios los segmentos bronquiales afectados se puede ocluir próximamente el bronquio lobar. Si no se determina por este método, entonces, se realizan otros, como radiografías de tórax, tomografías, etcétera y se introduce el EWS si no responde a éste puede usarse pleurodesis; luego de que haya cerrado la fístula puede retirarse el tapón con una pinza o quedarse en el bronquio. En el estudio de Watanabe se aplicó en 60 casos: neumotórax intratable, 40; empiema más fístula, 12; fístula pulmonar, 7; fístula bronquial, 1, y esófago con respuesta en 58 de 60 casos (96.7%), aplicando un promedio de cuatro piezas por caso con respuesta total en muchos de ellos; en otros, la fuga aérea remitió a los dos o tres días. Se retiró el tapón en algunos casos de dos a cuatro semanas después por formación de tejido de granulación y por complicaciones a los 10 meses. Las complicaciones fueron: disnea (3.3%), neumonía (3.3%), no asociada al procedimiento y fiebre (1.7%). Otros métodos usados fueron: aplicación de pegamento de fibrina, *oxycel cotton*, *cyanocrylate* y pegamento de zalecín.

TRATAMIENTO DE ADHERENCIAS BRONQUIALES O ESTENOSIS BENIGNAS POR ELECTROCAUTERIO

Se ha descrito una nueva técnica con fibrobroncoscopia, sedación y anestesia local para el manejo de la estenosis benigna. Se identifica el segmento estenótico y se valora si la longitud de la estenosis es menor a 1 cm, si hay malacia, inestabilidad cardiopulmonar y coagulopatía. Se realizan incisiones radiales a las 4, 8 y 12 h con un cuchillo de electrocauterio o con láser Nd:YAG insertado a través del broncoscopio flexible y conectado a una unidad de electrocauterio (*Figuras 5A y 5B*). Se inserta y localiza endoscópicamente una guía, se retira el broncoscopio y con control fluoroscópico se dirige el catéter con balón al sitio de estenosis, se infla el balón por 60 a 90 seg con un medio de contraste CONRAY. Se debe suspender el procedimiento si disminuye la oximetría de pulso, procediendo a inyectar 40 mg de metilprednisolona intravenosa para revertir este efecto. Se realiza revisión por cuatro o seis semanas.

TOMA DE BIOPSIAS TRANSBRONQUIALES

Se realizan tomas de biopsia transbronquial con pinzas en lesiones ganglionares mediastinales. En un estudio comparando la aguja transbronquial No. 19 contra las pinzas, se observó que a pesar de realizar el procedimiento bajo manos expertas, el resultado se obtuvo en el 50 a 86% de los casos, obteniendo mejores resultados con el uso de pinzas.



Figuras 5A y 5B. Un caso de adherencias traqueales resueltas con láser Nd:YAG (serie del Servicio de Neumología y Cirugía de Tórax. HGM).

Los métodos, como biopsia por aspiración con aguja (citología), lavado, cepillado bronquial (citología), biopsias endobronquiales (histología) y transbronquiales (histología), al usarse en conjunto mejoran el resultado diagnóstico dependiendo de la situación.

La biopsia por aspiración es un procedimiento mínimamente invasivo por el que puede obtenerse el diagnóstico con una sensibilidad entre 30 a 91%, dependiendo de la localización del tumor; la sensibilidad, sólo para métodos histológicos es 43% en lesiones periféricas contra 86% en lesiones centrales. El uso de citología e histología en tumores periféricos ayuda al diagnóstico en el 94 a 98%. La sensibilidad en tumores periféricos para histología y aun para la citología es relativamente baja, dependiendo del tamaño del nódulo. Por ejemplo, Chchani reporta la sensibilidad por histología en tumores periféricos de < 2 cm, < 3 cm y > 3 cm de 54, 57 y 80%, respectivamente. La sensibilidad para estudios de histología más citología en tumores periféricos, aumenta de 72 a 76% hasta el 77% en el estudio de Wasserman.

Complicación por biopsia transbronquial

Las complicaciones reportadas por biopsia con aguja transbronquial son: neumotórax, neumomediastino, pericarditis purulenta, bacteremia y sangrado, en raros casos asociados con el tratamiento anticoagulante. Sólo se han reportado dos hemomediastinos; Telabian en su artículo reporta el tercero, secundario a punción de grandes va-

sos. La indicación de este procedimiento en el caso referido fue por presencia de adenopatías paratraqueales de la ventana aortopulmonar, subcarinal, hilio derecho e hilio izquierdo, realizando la punción con aguja; pero al presentar tos, la aguja puncionó algún sitio y presentó dolor torácico. El paciente se ingresó por ocho días durante los cuales se resolvió el hemomediastino; se realizó tomografía de control, el resultado definitivo fue sarcoidosis (granulomas necrotizantes).

La biopsia transbronquial sirve para determinar y establecer la etiología de adenopatías mediastinales e hiliares y estatificar carcinoma broncogénico, o bien determinar otras causas de crecimientos bronquiales, lesiones endobronquiales vascularizadas y cambios submucosos con riesgo de sangrado; también opacidades redondeadas periféricas, diagnóstico de quistes mediastinales y definición de la línea de resección. La técnica puede ser inadecuada y obtenerse moco, sangre y células epiteliales bronquiales; en cambio, se considera positiva o diagnóstica si hay evidencia de células neoplásicas o inflamación granulomatosa. Asimismo, se considera negativa, pero apropiada si hay linfocitos, aunque no células neoplásicas. Puede haber contaminación por células del epitelio bronquial.

En un estudio realizado por Baram en 120 biopsias transbronquiales en 111 procedimientos, encontró un 62% de diagnósticos que incluyeron carcinoma de células no pequeñas, carcinoma de células pequeñas, sarcoidosis, infección por micobacterias, tumor carcinoide, tumor

metastático, metástasis de cáncer de esófago y colon, linfoma y bocio; 46 muestras fueron negativas y se obtuvo el diagnóstico por cirugía. Las complicaciones fueron la reintubación en un paciente que se decanuló durante el procedimiento y hemoptisis de 50 mL, en otro caso. Las fallas en la toma de las muestras se han atribuido a la falta de práctica y técnica, lo ideal es que pueda realizarse diagnóstico citológico rápido (ROSE) en el momento en que se toma la muestra, pero muchos centros no tienen esta ventaja.

VALORACIÓN DE PATOLOGÍA INTERSTICIAL

La bronquiolitis respiratoria se asocia con el tabaquismo, es una reacción inflamatoria leve observada en fumadores asintomáticos. La bronquiolitis respiratoria asociada con enfermedad intersticial (RB-ILD), se observa en fumadores mayores de 40 años con un índice de Brinkman promedio > 600 y hallazgo consistente con enfermedad intersticial. Las lesiones observadas en RB-ILD son macrófagos pigmentados de café encontrados en bronquiolos respiratorios y membranosos con respecto a los fumadores sanos, su presentación no es específica; en la mayoría de los casos, se subdiagnostica como neumonía intersticial descamativa (NID) que se presenta también en fumadores.

La RB-ILD muestra una distribución en parches bronquiocéntricos. Los bronquiolos respiratorios, conductos alveolares y espacios alveolares peribronquiales son irregularmente alineados por macrófagos pigmentados; los tabiques alveolares están engrosados como resultado de una fibrosis peribronquiolar leve; la forma de los alvéolos es normal o ligeramente hiperinflados.

La NID muestra grandes cantidades de macrófagos hiperpigmentados en los alvéolos. El engrosamiento septal es leve a moderada y tiende a ser difuso y uniforme de campo a campo, y el epitelio de la vía aérea muestra hiperplasia de células caliciformes y/o metaplasma de las células cuboidales del epitelio. Se encontró fibrosis mínima o leve asociada a panal de abeja. Se le distingue de la RB-ILD por el tipo de distribución que es en forma difusa y uniforme, y no en parches o bronquiocéntrica.

Este estudio sugiere que el LBA es un método importante para distinguir entre RB-ILD y NID; en el primero, encontramos incremento de linfocitos, neutrófilos, eosinófilos y linfocitos; en comparación con el segundo, donde predominan los eosinófilos. Los niveles de KL-6 en suero se observan aumentados en los fumadores y se encuentran asociados con RB-ILD. Estos mismos niveles se ven disminuidos seis meses después de suspender el tabaquismo, incluso al hacerlo se ha visto que es suficiente para remitir la presencia de la RB-ILD; en caso contrario, se inicia tratamiento esteroideo

VALORACIÓN DE RUPTURA TRAQUEAL

La FBC, también sirve para diagnosticar ruptura traqueal cuando puede ser secundaria a intubación (18% de intubaciones) por disrupción de la parte membranosa de la tráquea. La ruptura traqueal ocurre en el 1% de las intubaciones con tubos de doble luz y es menos frecuente cuando se usan tubos de una luz. Los primeros signos aparecen 12 h después como son: hemoptisis, enfisema subcutáneo en cuello, cara, tórax, en algunas ocasiones disnea severa y cianosis. Se manifiesta por *distress* respiratorio, enfisema subcutáneo; complicaciones agudas, como neumotórax, tensión hipoxemia, y otras afecciones subagudas como mediastinitis y neumomediastino. Pueden ser sellados con pegamento de fibrina o ferulizar con tubos de traqueostomía por técnica de exclusión traqueal. La mayoría de los pacientes son ancianos y mujeres, probablemente son secundarios a inflamación esteroidea con afección linfática. La broncoscopia es el método diagnóstico definitivo para confirmar la localización y la extensión del daño.

El manejo posoperatorio puede ser con una rotación de músculo intercostal, *bypass* cardiopulmonar con sección del ligamento arterioso por lesiones bajas que pueden facilitar su reparación, si se encuentra la ruptura en la parte torácica de la tráquea o también se puede intentar cierre primario.

El manejo conservador incluye antibióticos de amplio espectro que protejan complicaciones contra mediastinitis y abscesos paratraqueales. El manejo conservador valorado por broncoscopio indica que si la ruptura es menor de 5 mm con salida de burbujas, deberán ser observadas durante la respiración espontánea. El seguimiento del neumomediastino se sigue por TAC. Se puede realizar traqueostomía temporal para evitar complicaciones por accesos de tos que podrían aumentar el enfisema subcutáneo y empeorar la ruptura.

Los pacientes se siguen broncoscópicamente para valorar la formación de tejido de granulación y estenosis posterior. Otras causas de ruptura traqueal son: múltiples intentos de intubación, inexperiencia del personal, mal uso de guías para intubación, sobredistensión del globo de la cánula, inflamación excéntrica por el balón de la tráquea, mala posición de la punta del tubo, recambio de cánula sin desinflar el globo, movillización de cánula con el globo inflado en bronquio, tamaño del tubo inadecuado, tos en accesos, movimientos de cuello y cabeza bruscos, difusión de óxido nítrico en el globo, anomalías traqueales congénitas, masas mediastinales con distorsión de tráquea, debilidad de la porción membranosa de la tráquea, EPOC, lesiones inflamatorias del árbol bronquial, esteroides, uso de tubos de baja distensibilidad y alta presión, enfermedades invasivas pulmonares como cán-

cer, granulomatosis de Wegener, extremos de la edad y dilatación traqueal por estenosis.

Los criterios de manejo no quirúrgico de ruptura de tráquea son: signos vitales estables, la no dificultad en la ventilación del paciente, ausencia de lesión esofágica, mínima colección mediastinal, neumomediastino no progresivo y ausencia de signos de sepsis.

EXTRACCIÓN DE CUERPOS EXTRAÑOS

Cuando se presenta aspiración por un cuerpo extraño hay que extraerlo lo más pronto posible, casi siempre se usa el broncoscopio flexible o el rígido; actualmente, es el broncoscopio ultradelgado (2.8 mm diámetro con 1.2 mm de canal de trabajo). El FBC ultradelgado se ha utilizado en adultos para extracción de cuerpos extraños; tiene un gran alcance visual, mejora la visibilidad y un canal de trabajo largo en comparación con los convencionales (Asano, describió que pudo llegar hasta 3.6 niveles de las ramas bronquiales con un broncoscopio estándar de 6.3 mm de diámetro externo), es de utilidad, tanto en pacientes adultos como en niños. Posterior a este calibre se han desarrollado otros más delgados como el XPF-27 Olympus, 2.7 mm de diámetro externo y 0.8 mm de diámetro interno y el PF-22 Olympus, 2.2 mm de diámetro externo, aunque este último no tiene puerto o canal de succión, lo que imposibilita varios procedimientos. Otra complicación que se puede presentar con estos broncoscopios es hipoxemia, sobre todo en niños.

VALORACIÓN DE FÍSTULAS DEL ÁRBOL BRONQUIAL

Se ha reportado un caso de fístula broncomediastinal valorada por fibrobroncoscopia con asociación a un carcinoma broncogénico. La fístula broncomediastinal es una rara condición ocasionada por ruptura de quistes broncogénicos en el árbol bronquial, mediastinitis descendente necrotizante, infecciones postrasplante pulmonar, perforación esofágica, tuberculosis linfagítica y por braquiterapia.

DIAGNÓSTICOS DE INFECCIONES

La sarcoidosis es una enfermedad granulomatosa multisistémica e inflamatoria crónica, envuelve más de un órgano, su diagnóstico requiere la demostración de granulomas de células epiteloideas no necrotizantes y un seguimiento adecuado. Requiere la exclusión de otras causas de enfermedad granulomatosa, como infecciones por micobacterias, hongos y enfermedad por arañazo de gato; enfermedades ocupacionales, como berilio, exposiciones al medio ambiente y drogas; enfermedades neoplá-

sicas como linfoma y seminoma; enfermedades de la colágena (granulomatosis de Wegener), cirrosis biliar primaria y reacción a cuerpo extraño.

Se requiere un diagnóstico temprano (estadio I) con linfadenopatías hiliares y mediastinales por afección pulmonar. La remisión espontánea ocurre en 70% de los casos, aproximadamente. Es deseable que deba haber confirmación en todos los casos asintomáticos para el tratamiento, hay casos atípicos unilaterales, son raros los pseudonódulos y masas que corresponden a infiltrados alveolares. Es tardado el tiempo en que inician los primeros síntomas, por esta razón la sarcoidosis tarda en ser diagnosticada; los síntomas pulmonares se observan aproximadamente seis meses después que ha iniciado la patología. Más de la mitad de los estadios IV son diagnosticados seis meses después vs 20% en estadio I, y 40% en estadios II-III. La afección pulmonar o mediastinal se observa en el 8 a 90% de los casos y los métodos broncoscópicos como biopsia transbronquial (TBB), LBA más TBB se han utilizado. Pueden utilizarse agujas de 18 y 19 con un resultado diagnóstico de 46 a 90%; 14 a 20% de los casos son diagnosticados sólo por biopsia transbronquial con aguja de aspiración (TBNA). La TBNA arroja el diagnóstico aproximadamente en el 7% del estadio I y alrededor del 45% en estadios II. En el estadio I, la biopsia endobronquial (EBB) aprox. 45% y TBB (biopsia transbronquial) hasta 55%. TBNA + EBB, aprox. 70%; TBNA + TBB, aprox. 89%; EBB + TBB, aprox. 75%. El uso de marcas broncoscópicas correspondientes a los crecimientos ganglionares sobre una tomografía previamente tomada, disminuyen las complicaciones ocasionadas por el procedimiento.

El siguiente cuadro muestra la obtención del diagnóstico de sarcoidosis de acuerdo con el procedimiento utilizado y la etapa clínica.

Diagnóstico de sarcoidosis	Estadio I	Estadio II	Estadio III	Overall
TBNA	53-90	42-50	—	46-90
EBB	45-48	50-57	58-75	24-71
TBB	52-60	63-76	80-92	50-90
	20-27	8-10	—	14-20
TBNA	8-12	0-15	17-20	8-20
EBB	14-18	25-29	33-42	17-31
TBB	64-73	58-78	—	67-78
TBNA + EBB	79-83	71-86	—	78-85
TBNA + TBB	64-68	70-79	80-100	75-79
EBB + TBB	91	88	—	89
TBNA + EBB + TBB				

Las complicaciones de TBB para el diagnóstico de sarcoidosis son aproximadamente del 10% (10-30%); mediastinoscopia: 1.4-2.3%, toracoscopia: 3.2 a 9% y biopsia abierta: 19 a 30%.

Los resultados del LBA con cuenta de CD4/CD8 ≥ 3.5 tienen sensibilidad de 60% y especificidad de 90% para el diagnóstico de sarcoidosis. Por su parte, Fritsher y Ravens reportan sensibilidad del 100% y especificidad del 94%.

REFERENCIAS

- Fann IJ, Berry JG, Burdon AT. Bronchoscopic approach to lung volume reduction using a valve device. *J Bronchol* 2003; 10: 253-259.
- Ingenito EP, Reilly JJ, Mentzer SJ, et al. Bronchoscopic volume reduction: a safe and effective alternative to surgical therapy for emphysema. *Am J Respir Crit Care Med* 2001; 164: 295-301.
- Ingenito EP, Berger RL, Henderson AC, Reilly JJ, Tsai L, Hoffman A. Bronchoscopic lung volume reduction using tissue engineering principles. *Am J Respir Crit Care Med* 2003; 167: 771-778.
- Toma TP. The flexible bronchoscopic approach to lung volume reduction. *Pneumology* 2001; 50: 97-100.
- Sabanathan S, Richardson J, Pieri-Davies S. Bronchoscopic lung volume reduction. *J Cardiovasc Surg* 2003; 44: 101-108.
- Germonpre PR, Verbraeken J, Vints AM, et al. Effect of endobronchial valves in patients with severe emphysema. *Am J Respir Crit Care Med* 2003; 167: A293.
- Ernst A, Freitag L, Feller-Kopman D, LoCicero III J, Ost D. Photodynamic therapy for endobronchial obstruction is safely performed with flexible bronchoscopy. *J Bronchol* 2003; 10: 260-263.
- Watanabe Y, Matsuo K, Tamaoki A, Komoto R, Hiraki S. Bronchial occlusion with endobronchial Watanabe spigot. *J Bronchol* 2003; 10: 264-267.
- Tremblay A, Coulter DT, Mehta CA. Modification of a mucosal-sparing technique using electrocautery and balloon dilatation in the endoscopic management of web-like benign airway stenosis. *J Bronchol* 2003; 10: 268-271.
- Oki M, Saka H, Sako Ch. Bronchoscopic miniforceps biopsy for mediastinal nodes. *J Bronchol* 2004; 11: 150-153.
- Wassermann K, Gassanov N, Atay Z, Topalidis T, Dienes HP, Mathen F. The impact of cytology on the bronchoscopic diagnosis of lung cancer. *J Bronchol* 2004; 11: 154-159.
- Yamada Y, Tatsumi K, Kono Ch, et al. The clinical and bronchoalveolar lavage features of respiratory bronchiolitis-associated interstitial lung disease. *J Bronchol* 2004; 11: 160-164.
- Talebian M, Recanatini A, Zuccatosta L, Gasparini S. Hemomediastinum as a consequence of transbronchial needle aspiration. *J Bronchol* 2004; 11: 178-181.
- Korteweg Ch, Van Mackelenbergh B, Zanen P, Schramel F. Optimal premedication for diagnostic flexible fiberoptic bronchoscopy without sedation: a randomized phase II study. *J Bronchol* 2004; 11: 12-16.
- Palayew N, Dajczman E, Klebansky W, Kupfer P, Kreisman H, Small D. Management of tracheal rupture after endotraqueal intubation. *J Bronchol* 2004; 11: 22-26.
- Menivale F, Deslee G, Guillou PJ, Cattaneo S, Pluot M, Lebargy F. Abnormal autofluorescence bronchoscopy pattern in a bronchial lipoma. *J Bronchol* 2004; 11: 32-33.
- Novotny EW. Bronchial mucosal lesions in a child with systemic lupus erythematosus (SLE). *J Bronchol* 2004; 11: 34-36.
- Herth JFF, Becker DH, LoCicero III J, Ernst A. Endobronchial ultrasound improves classification of suspicious lesions detected by autofluorescence bronchoscopy. *J Bronchol* 2003; 10: 249-252.
- Fann IJ, Berry JG, Burdon AT. Bronchoscopic approach to lung volume reduction using a valve device. *J Bronchol* 2003; 10: 253-259.
- Oki M, Saka H, Kumazawa A, Sako Ch, Okuda S, Sakakibara Y. Extraction of peripheral endobronchial foreign body using an ultrafin flexible bronchoscope. *J Bronchol* 2004; 11: 37-39.
- Limper AH, Prakash UB. Tracheobronchial foreign bodies in adults. *Ann Intern Med* 1990; 112: 604-609.
- Sakamoto J, Hasegawa S, Ito S, Inui K, Wada H. A case of bronchomediastinal fistula with primary lung cancer. *J Bronchol* 2004; 11: 42-44.
- Shirakawa T, Imamura F, Hamamoto J, Shirakakusa T. A case of successful airway stent placement guided by endobronchial ultrasonography. *J Bronchol* 2004; 11: 45-48.
- Schieppati E. Punción mediastinal a través del espólón traqueal. *Rev As Med Argent* 1949; 663: 497.
- Baram D. Comparison of the diagnostic accuracy of transbronchial needle aspiration for bronchogenic carcinoma and other malignancies. *J Bronchol* 2004; 11: 87-91.

